

Höhere Diagnosequalität und erweiterte Analysewerkzeuge in einem Standard-Ruhe-EKG-Schreiber

Spacelabs Healthcare Clinical Support Team

- **Ein neuer Ruhe-EKG-Schreiber** bietet 15- oder 18-Kanal-Aufzeichnung und Analysewerkzeuge, die eine bessere Diagnose bestimmter Erkrankungen ermöglichen.
- **Herkömmlichen 12-Kanal-EKG-Schreibern** können wichtige diagnostische Informationen entgehen.
- **Verfügbarkeit und einfache Handhabung** sind der Schlüssel zu effizienten Arbeitsabläufen und effektiven Untersuchungen.



18-Kanal-EKG und Vektorkardiogramm (VKG) helfen Ihnen, mit höherer Genauigkeit den Ursprung von Arrhythmien zu bestimmen oder Areale mit Myokardschädigung zu lokalisieren*^{1,2,3,4,5}. Das Verfahren ist nicht-invasiv und leicht durchzuführen.

Sofortige Zugänglichkeit und einfache Handhabung sind der Schlüssel zu schnellen, korrekten Ergebnissen. Spacelabs Healthcare bietet nun erweiterte Funktionen und Mehrkanalfähigkeit im neuen EKG-Schreiber SL18A. So wird der Arzt durch wertvolle Zusatzinformationen unterstützt und die optimale Diagnose und Therapie für den Patienten ermöglicht.

15- und 18-Kanal-EKG und erweiterte Analyse – Vorteile für die klinische Diagnostik

- Im herkömmlichen 12-Kanal-EKG können bis zu 31 % der Infarkte übersehen werden*¹.
- In der Pädiatrie können Achsenveränderungen im Laufe der Entwicklung dazu führen, dass Anomalien übersehen werden.
- Das VKG ist dem EKG bei bestimmten Aspekten von Erkrankungen wie Wolff-Parkinson-White-Syndrom, Präexitationssyndrom, Achsenabweichung, Brugada-Syndrom, Vergrößerung, lokalisierter elektrischer Inaktivität und damit zusammenhängenden Überleitungsstörungen überlegen.
- Zusatzfunktionen bieten Vorteile, werden jedoch nur effektiv genutzt, wenn sie automatisiert, schnell, und einfach zu lesen sind.
- Die Bereitstellung eines EKG-Schreibers mit derartigem Funktionsumfang kann aufwändig sein.



- Mit dem 15-Kanal-EKG kann entweder der RV oder der posteriore LV beurteilt werden.
- Im 18-Kanal-EKG können sowohl RV als auch posteriorer LV sofort beurteilt werden.
- Das 18-Kanal-EKG bietet eine höhere Genauigkeit und die Möglichkeit, Anomalien zu erkennen.
- Das Vektorkardiogramm wird automatisch auf einer übersichtlichen Benutzeroberfläche und als Bericht ausgegeben.
- Die automatische Analyse des SL18A präsentiert die Informationen so, dass der Arzt schnell erkennen kann, ob es sich um einen Normalbefund handelt oder weitere Maßnahmen erforderlich sind.
- Gerätewägen mit vielen Optionen stehen für unterschiedliche Budgets zur Verfügung.



Koronare Herzkrankheit – im 12-Kanal-EKG können bis zu 31 % der Infarkte übersehen werden ^{*1,2,3,4}

Koronare Herzkrankheit ist eine der größten Gesundheitsgefahren. Die schnelle und frühzeitige Erkennung eines Patienten mit akutem Koronarsyndrom ist von größter Bedeutung. Ein herkömmliches 12-Kanal-EKG bietet keine umfassende MI-Diagnostik.

Historischer Exkurs: 12-Kanal-EKG, STEMI und die Bedeutung des Problems

- Die häufigste EKG-Untersuchung ist das herkömmliche 12-Kanal-EKG. Es ist einfach abzuleiten und die Aufzeichnung der Herzaktivität aus diesen 12 Richtungen liefert wichtige Informationen für ein breites Spektrum von klinischen Anwendungen.
- Einige Areale, insbesondere pathologische Veränderungen des rechten Ventrikels und der Hinterwand, sind im 12-Kanal-EKG jedoch nicht zu erkennen. Zur korrekten Aufzeichnung der rechtsthorakalen (V3R, V4R, V5R) und posterioren (V7, V8, V9) Ableitungen müssen mehr Elektrodenpositionen verwendet werden als beim üblichen 12-Kanal-EKG.
- ^{*2,3,4} Ein Hinterwandinfarkt begleitet 15–20 % der STEMI, in der Regel im Zusammenhang mit einem inferioren oder lateralen Infarkt.
- ^{*3,4} Der isolierte Hinterwand-MI ist weniger häufig (3–11 % aller Infarkte). Somit können im 12-Kanal-EKG bis zu 31 % der Infarkte übersehen werden.

Warum ist das so?

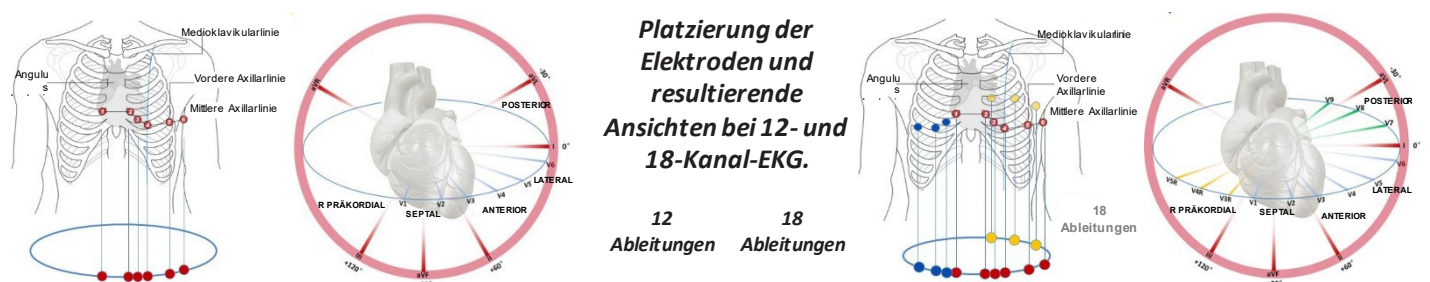
- Die posteriore Ausdehnung eines inferioren oder lateralen Infarkts bedeutet eine wesentlich großflächigere Schädigung des Myokards und damit ein höheres Risiko von linksventrikulärer Dysfunktion und Tod.
- Ein isolierter Hinterwandinfarkt ist eine Indikation zur notfallmäßigen Wiederherstellung der koronaren Perfusion. Da bei diesem Infarkt jedoch die offensichtliche ST-Hebung fehlt, wird er häufig übersehen.
- Ein rechtsventrikulärer (RV) Myokardinfarkt tritt am häufigsten im Kontext eines Myokardinfarkts der inferioren Wand auf. Der rechtsventrikuläre Infarkt tritt als Komplikation bei circa 25 % (Bereich 20–60 %) der akuten inferioren Myokardinfarkte auf.
- Größte ST-Hebung in Ableitung III, ST-Hebung in Ableitung V1 und/oder ST-Hebung in den rechten Brustwandableitungen (Vr1–Vr6).

Pädiatrie

- EKGs bei Kindern werden regelmäßig bei verschiedenen Symptomen durchgeführt, unter anderem Brustschmerz, Ohnmacht und Verdacht auf Arrhythmie. Die richtige Auswertung kann sich jedoch schwierig gestalten. Bei der Auswertung der EKGs von Kindern – insbesondere im ersten Lebensjahr – müssen jedoch die altersspezifischen Veränderungen aufgrund der anatomischen und physiologischen Entwicklung des Herzens berücksichtigt werden.
- Ein 15- oder 18-Kanal-EKG bietet eine höhere Genauigkeit, sodass die Gefahr sinkt, dass bei der Untersuchung Anomalien übersehen werden.

15 Kanäle sind besser als 12, aber 18 sind noch besser.

- Beim 15-Kanal-EKG muss gewählt werden, ob die elektrische Aktivität des RV oder des posterioren LV erfasst werden soll.
- Im 18-Kanal-EKG kann die elektrische Aktivität sowohl des RV als auch des posterioren LV sofort beurteilt werden.
- Die Echtzeiterfassung garantiert Genauigkeit – keine „indirekten“ Kanäle. Eine 360-Grad-Elektrizitätskarte des Herzens!
- Die Ableitungen werden in einer einzigen EKG-Aufzeichnung gebündelt, sodass eine einzelne 10-s-Aufzeichnung alle Kanäle erfasst.



Quelle der Abbildungen: University of Nottingham

CardioExpress SL18A – wichtigste Funktionen

12/15/18-Kanal-Elektrokardiogramm mit automatischer und manueller Auswertung, HRV, VKG und SAECG

Auswertung

- Automatische SEMIP-Messung und -Auswertung getestet mit der renommierten CSE-Datenbank
- Vektorkardiographie, signalgemitteltes EKG, HRV

15"-Farb-Touchscreen und Lichtsensor

- Hochauflösende, klare Anzeige der EKG-Kurven
- Automatische Anpassung der Bildschirmhelligkeit an die Arbeitsumgebung

Silikon-Tastatur

- Wasserdichte alphanumerische Tastatur zur Minimierung der Wahrscheinlichkeit von Kreuzinfektionen

Funktionssymbole

- Häufig genutzte Funktionen mit einem einzigen Fingertipp ansteuerbar

Signalqualitätsindikator

- Kontrolle der Signalqualität auf einen Blick

Notstromversorgung über Akku

- Für längeren mobilen Einsatz

Signalerfassung

- Abtastrate 16 000 Hz
- Digitalfilter gegen Wandern der Grundlinie, Netzschwankungen und EMG-Störungen
- Schrittmachererkennung nach ANSI/AAMI/ECB

Drucken

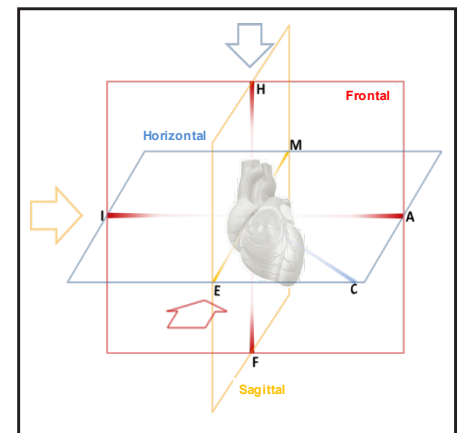
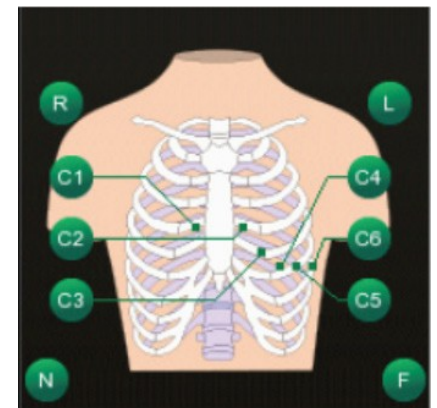
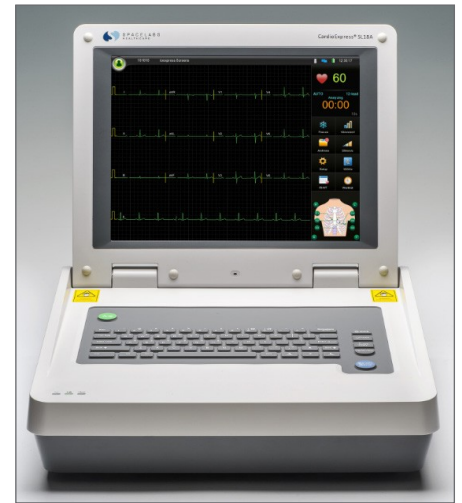- Flexible Druckformate für 9-, 12-, 15- und 18-Kanal-EKG
- Hochauflösender integrierter Thermodrucker oder externer USB-Drucker
- Papiervorschub 5/6,25/10/12,5/25/50 mm/s, vom Benutzer wählbar

Arbeitsspeicher, Massenspeicher und Datenübertragung

- Interner Speicher für bis zu 1000 10-Sekunden-Ruhe-EKGs
- Externe Archivierung in Spacelabs Sentinel
- Export auf Netzwerk oder USB: PDF, SCP, DICOM, FDA-XML

Netzwerk

- Anschluss oder integriertes WLAN gemäß 802.11 b/g/e/l, 802.11n für Einzelstream
- HF-Transceiver für 802.11n (2,4 GHz) mit hoher Leistungsverstärkung
- Unterstützt WPA und WPA2, ist jedoch nicht für herstellereigene EAP-Typen geeignet



Quellen

- *1 Emergency Nurses Association, Translation into Practice- Right-sided and Posterior Electrocardiograms
- *2 Brady WJ, Morris F. ABC of clinical electrocardiography: Acute myocardial infarction-Part II. *BMJ*. 2002; 324: 963-6.
- *3 Morris F, Brady WJ. ABC of clinical electrocardiography: Acute myocardial infarction-Part I. *BMJ*. 2002; 324: 831-4.
- *4 Van Gorselen EO, Verheugt FW, Meursing BT, Oude Ophuis AJ. Posterior myocardial infarction: the dark side of the moon. *Neth Heart J*. 2007; 15: 16-21. [PMCID: PMC1847720]
- *5 Andres Ricardo Perez Riera MD et al, „Significance of VCG in Cardiological Diagnosis of the 21st Century“, *Clin.Cardiology* 30, 218-323 (2007)

Weiterführende Literatur

- Mattu,A., Tabas,J.A, & Barish.R.A (2007) Electrocardiography in Emergency Medicine. Dallas, Tx; *American College of Emergency Physicians*
- Somers, M.P., Brady, W.J., Bateman,D.C., Mattu, A., & Perron, A.D (2003) Additional electrocardiographic leads in the ED chest patient; Right ventricular and posterior leads. *American Journal of Emergency Medicine*, 21 563-567
- Aqel, R.A. Hage, F.G., Ellipeddi, P., Blackmon, L., McElderry, H.T., Kay, G.N., Plumb, V. & Iskandrian, A., E (2009). Usefulness of three posterior chest leads for the detection of posterior wall acute myocardial infarction. *American journal of Cardiology*, 103, 159-164.
- Pradhan et al Clinical significance of ST-segment elevation in posterior leads v7-v8, v9 in patients with acute inferior wall myocardial infarction 2329-9517.10001, *Journal of Cardiovascular Diseases and Diagnosis*, 2013 1-2, 2329-9517.10001