



Amélioration de la qualité du diagnostic — des outils d'analyse avancés sur un chariot d'ECG standard

Équipe d'assistance clinique Spacelabs Healthcare

- **Un nouveau chariot d'ECG standard** peut proposer des enregistrements à 15 et 18 dérivations ainsi que des outils d'analyse qui améliorent le diagnostic de certaines pathologies.
- **Les ECG courants à 12 dérivations** peuvent manquer des informations de diagnostic significatives.
- **Disponibilité et facilité d'utilisation** sont les clés de flux de travail productifs et de tests efficaces.



Un ECG à 18 dérivations et un vectocardiogramme (VCG) peuvent vous aider à déterminer avec une précision accrue les causes d'une arythmie ou à localiser les zones de lésion du myocarde*^{1,2,3,4,5}. La procédure est non-invasive et facilement réalisable.

L'accessibilité instantanée et la facilité d'utilisation sont la clé pour obtenir des résultats rapides et précis. Spacelabs Healthcare propose désormais un chariot d'ECG standard SL18A doté de fonctions avancées et de plusieurs types de dérivations d'ECG. Ce chariot fournit des informations supplémentaires très utiles au praticien et garantit un diagnostic et un traitement optimaux du patient.

ECG à 15 et 18 dérivations et analyse avancée — avantages du diagnostic clinique

- Un ECG standard à 12 dérivations peut manquer jusqu'à 31 % des infarctus*¹.
- En pédiatrie, les modifications de l'axe du cœur pendant le développement de l'enfant peuvent entraîner un défaut de détection des malformations.
- Le VCG est mieux adapté que l'ECG pour détecter certains aspects particuliers de pathologies, notamment le syndrome de Wolff-Parkinson-White, le syndrome de pré excitation, la déviation axiale, le syndrome de Brugada, la dilatation, l'inactivité électrique localisée et les troubles de conduction associés.
- Des fonctionnalités supplémentaires offrent également d'autres avantages, mais elles ne peuvent être exploitées de manière efficace à moins d'être automatiques, rapides et faciles à lire.
- Il peut être difficile de garantir qu'un chariot doté de telles capacités soit à portée de main lorsque le besoin s'en fait sentir.



- Les électrodes d'un ECG à 15 dérivations peuvent être posées en VD ou en VG postérieur
- Un ECG à 18 dérivations permet l'analyse simultanée des signaux VD et VG postérieur
- Un ECG à 18 dérivations offre une précision accrue et la capacité d'observer des anomalies
- Un vectocardiogramme est automatiquement affiché via une interface utilisateur et un format de rapport simples
- L'analyse automatique du SL18A affiche les informations de manière que les praticiens puissent rapidement déterminer si le résultat est normal ou si un examen plus approfondi est nécessaire
- Des chariots entièrement équipés peuvent être fournis pour une enveloppe budgétaire « classique » acceptable par tous





Coronaropathie — jusqu'à 31 % des infarctus peuvent être manqués par un ECG à 12 dérivations*^{1,2,3,4}

La coronaropathie est l'une des plus importantes menaces pour la santé. L'identification précoce et rapide d'un patient atteint d'un syndrome coronarien aigu est d'une importance cruciale. L'ECG standard à 12 dérivations ne fournit pas de diagnostic complet d'IDM.

Historique — 12 dérivations, STEMI et importance du problème

- L'électrocardiogramme le plus courant est l'ECG standard à 12 dérivations. Il est simple à mesurer et l'observation du cœur sous ces 12 orientations donne des informations clés utilisables pour un large éventail d'applications cliniques.
- Cependant, certaines zones, notamment en cas de modification pathologique du ventricule droit et de la paroi postérieure, ne sont pas visibles à l'aide d'un ECG à 12 dérivations. Afin de réellement mesurer les zones thoraciques droites (V3R, V4R et V5R) et postérieures (V7, V8 et V9), des emplacements d'électrodes supplémentaires sont nécessaires, par rapport à ceux d'un ECG standard à 12 dérivations.
- *^{2,3,4} Un infarctus du myocarde postérieur accompagne 15 à 20 % des STEMI, qui surviennent en général dans le contexte d'un infarctus du myocarde inférieur ou latéral.
- *^{3,4} Un IDM postérieur isolé est moins courant (3 à 11 % des infarctus). Ainsi, jusqu'à 31 % des infarctus pourraient être manqués par un ECG à 12 dérivations.

Les raisons de cette situation

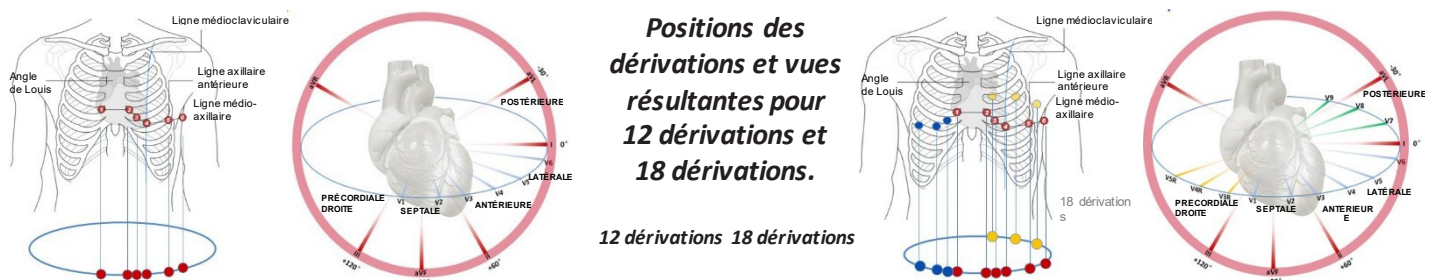
- L'extension postérieure d'un infarctus inférieur ou latéral implique une zone de lésions du myocarde bien plus étendue, avec un risque accru de dysfonctionnement du ventricule gauche et de décès.
- Un infarctus postérieur isolé est un indicateur du besoin d'une reperfusion coronaire en urgence. Cependant, dans ce cas, l'absence d'une élévation ST évidente implique que le diagnostic est souvent manqué.
- L'infarctus du myocarde avec défaillance du ventricule droit (VD) se produit le plus souvent dans le cadre d'un infarctus du myocarde de la paroi inférieure. Un infarctus du ventricule droit complique environ 25 % (de 20 % à 60 %) des infarctus aigus du myocarde inférieur.
- Plus grande élévation du segment ST dans la dérivation III, élévation du segment ST dans la dérivation V1 et/ou élévation du segment ST dans les dérivations thoraciques droites (de RV1 à RV6).

Pédiatrie

- Les ECG pédiatriques sont régulièrement effectués dans différentes situations, notamment en cas de douleur thoracique, de syncope ou de suspicion d'arythmie. Une interprétation correcte peut constituer un véritable défi. Les ECG pédiatriques doivent être interprétés, en particulier pendant la première année de la vie, en tenant compte des modifications spécifiques à l'âge associées au développement anatomique et physiologique du cœur.
- Les ECG à 15 ou 18 dérivations offrent une précision accrue et garantissent que le test ne manquera aucune anomalie électrique.

15 dérivations valent mieux que 12 dérivations, mais 18 dérivations c'est encore mieux.

- Système à 15 dérivations isolées, pour la réalisation d'une cartographie électrique, soit en VD soit en VG postérieur.
- Système à 18 dérivations pour l'analyse simultanée des signaux électriques VD et VG postérieur.
- Saisie en temps réel garantissant la précision, aucune piste « dérivée ». Obtention d'une carte électrique du cœur à 360° !
- Les dérivations sont regroupées dans un enregistrement ECG, ce qui permet d'obtenir toutes les pistes sur un enregistrement unique de 10 s.



Positions des dérivations et vues résultantes pour 12 dérivations et 18 dérivations.

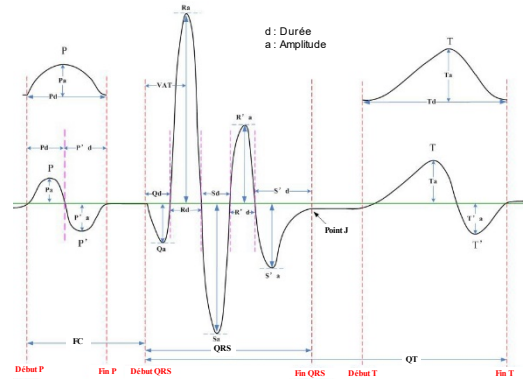
12 dérivations 18 dérivations

Graphiques provenant de University of Nottingham



Algorithme SEMIP et présentation — automatisé et rapide à vérifier

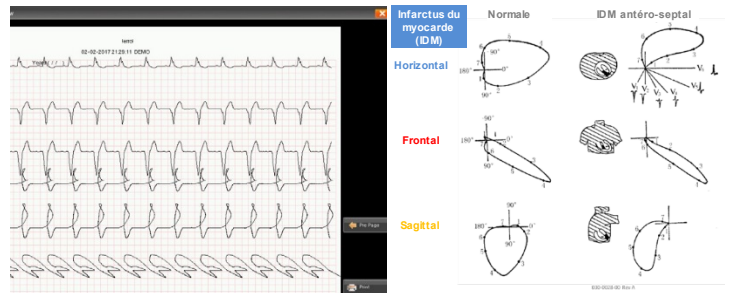
- SEMIP a été conçu pour aider les médecins à lire et à évaluer une impression d'ECG ayant jusqu'à 18 dérivations. Cette méthode de mesure et d'interprétation a été développée en coopération avec des cardiologues renommés.
- L'interprétation des ECG s'appuie sur l'ouvrage **Minnesota Code Classification and Diagnosis Information for Electrocardiology**.
- L'interprétation et la représentation graphique permettent l'identification rapide des enregistrements normaux et anormaux pour procéder à un examen plus approfondi.



Le vectocardiogramme (VCG) est mieux adapté que l'ECG pour certains aspects pathologiques spécifiques, notamment pour

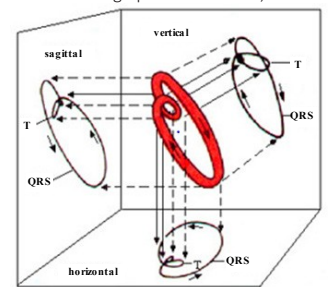
- le syndrome de Wolff-Parkinson-White, le syndrome de pré excitation, la déviation axiale, le syndrome de Brugada, la dilatation, l'inactivité électrique localisée et les troubles de conduction associés.

- La vectocardiographie (VCG) est une méthode d'enregistrement de l'amplitude et de la direction des impulsions électriques du cœur. Elle utilise une série continue de vecteurs formant des lignes courbes autour d'un point central, en utilisant le système des dérivations de Frank pour créer des boucles VCG.



Graphique provenant de Clinical Electrocardiographic informatics, KD Zhang

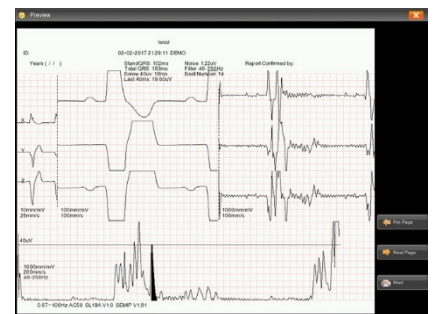- Chaque cellule du cœur peut être représentée comme un dipôle ayant des directions différentes au cours du battement cardiaque. Un ensemble de tous ces petits dipôles proches les uns des autres peut être assimilé à un dipôle unique. Le champ électrique du cœur peut ensuite être étudié comme le champ d'un dipôle unique : le vecteur cardiaque. La ligne dessinée par l'extrémité du vecteur cardiaque est le vectocardiogramme (VCG).



Graphique provenant de <http://www.monte.amu.edu.pl>

Potentiels tardifs ventriculaires — peuvent indiquer une prédisposition à une TV

- La recherche des potentiels tardifs ventriculaires (SAECG) est une technique spéciale d'électrocardiographie dans laquelle plusieurs complexes sont moyennés pour supprimer les interférences et mettre en évidence les faibles variations du complexe QRS.
- Ces variations sont appelées « potentiels tardifs ». Ils peuvent indiquer une prédisposition à une tachyarythmie ventriculaire potentiellement dangereuse.



CardioExpress SL18A — Fonctionnalités clés

Électrocardiogramme à 12/15/18 dérivations, avec interprétation automatique et manuelle, HRV, VCG et SAECG

Interprétation

- Mesures SEMIP automatiques et interprétation testées avec la base de données CSE officielle
- Vectocardiographie, potentiels tardifs ventriculaires (SAECG), HRV

Écran tactile couleur 15 pouces et capteur de luminosité

- Haute résolution, affichage clair des tracés ECG
- Réglage automatique de la luminosité en fonction de l'environnement de travail

Clavier en silicone

- Clavier alphanumérique étanche pour minimiser la probabilité de contamination croisée

Icônes de fonction

- Fonctions fréquemment utilisées accessibles à l'aide d'un simple bouton

Indicateur de qualité des signaux

- Permet à l'utilisateur de vérifier la qualité du signal en un seul coup d'œil

Batterie de secours

- Pour une utilisation prolongée en ambulatoire

Acquisition de signal

- Taux d'échantillonnage de 16 000 Hz
- Filtres numériques pour le déplacement de la ligne de base et toute interférence provenant du secteur et de l'EMG
- Détection de stimulateur cardiaque ANSI/AAMI/ECB

Impression

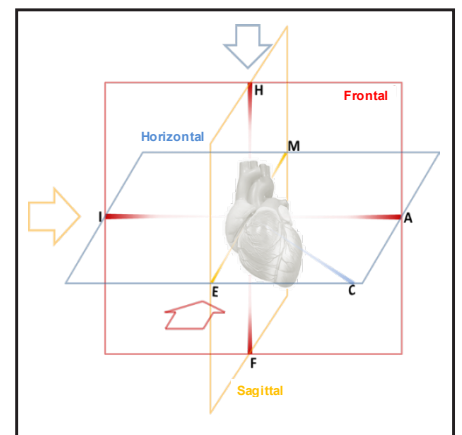
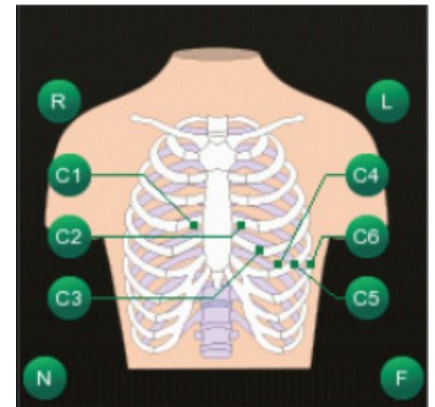
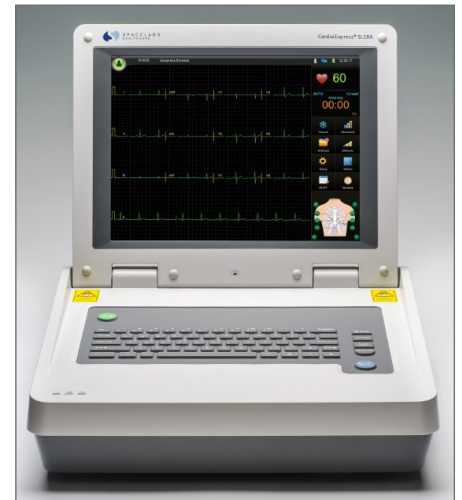- Formats flexibles pour les rapports générés par les systèmes à 9, 12, 15 et 18 dérivations
- Imprimante thermique interne à haute résolution ou imprimante USB externe
- Vitesses : 5 / 6,25 / 10 / 12,5 / 25 / 50 mm/s, sélectionnable par l'utilisateur

Mémoire, stockage et connectivité

- Stockage interne jusqu'à 1 000 ECG de repos de 10 secondes chacun
- Archivage externe vers le système Sentinel de Spacelabs
- Exportation vers un réseau ou par clé USB : PDF, SCP, DICOM, FDA-XML

Mise en réseau

- Port Wi-Fi ou Wi-Fi intégré, conforme aux normes 802.11 b/g/e/l, flux unique /n
- Amplificateur de haute performance pour émetteur-récepteur RF à 2,4 GHz, norme 802.11n
- Prise en charge du WPA et du WPA2 mais pas des EAP de type(s) fournisseur



Références —

- *1 Emergency Nurses Association, Translation into Practice- Right-sided and Posterior Electrocardiograms
- *2 Brady WJ, Morris F. ABC of clinical electrocardiography: Acute myocardial infarction-Part II. *BMJ*. 2002; 324: 963-6.
- *3 Morris F, Brady WJ. ABC of clinical electrocardiography: Acute myocardial infarction-Part I. *BMJ*. 2002; 324: 831-4.
- *4 Van Gorselen EO, Verheugt FW, Meursing BT, Oude Ophuis AJ. Posterior myocardial infarction: the dark side of the moon. *Neth Heart J*. 2007; 15: 16-21. [PMCID:1847720]
- *5 Andres Ricardo Perez Riera MD et al, "Significance of VCG in Cardiological Diagnosis of the 21st Century", *Clin. Cardiology* 30, 218-323 (2007)

Ouvrages supplémentaires —

- Mattu, A., Tabas, J.A., & Barish, R.A. (2007) *Electrocardiography in Emergency Medicine*. Dallas, TX; *American College of Emergency Physicians*
- Somers, M.P., Brady, W.J., Bateman, D.C., Mattu, A., & Perron, A.D. (2003) Additional electrocardiographic leads in the ED chest patient; Right ventricular and posterior leads. *American Journal of Emergency Medicine*, 21 563-567
- Aqel, R.A. Hage, F.G., Ellipeddi, P., Blackmon, L., McElderry, H.T., Kay, G.N., Plumb, V. & Iskandrian, A., E (2009). Usefulness of three posterior chest leads for the detection of posterior wall acute myocardial infarction. *American journal of Cardiology*, 103, 159-164.
- Pradhan et al Clinical significance of ST-segment elevation in posterior leads v7-v8, v9 in patients with acute inferior wall myocardial infarction 2329-9517.10001, *Journal of Cardiovascular Diseases and Diagnosis*, 2013 1-2, 2329-9517.10001